اهمیت مطالعات آسیب شناسی در تشخیص بیماریهای میگو

محمد علی نظاری*[1]، محمد خلیل پذیر[1]، وحید یگانه[1]، اشکان اژدی[1]، احترام محمدی[1]

ma.nazari89@gmail.com

۱. سازمان تحقیقات آموزش و ترویج کشاورزی، موسسه تحقیقات علوم شیلاتی ایران، پژوهشکده میگوی کشور- بوشهر

چکیده

بدیهی است در هنگام بروز یک بیماری در میگو، تغییراتی در بافت‌های مختلف بدن ایجاد می‌شود که در واقع مطالعه همین تغییرات مبنا و اساس پاتولوژی را تشکیل می‌دهد. بافت شناسی به عنوان یک ابزار تشخیص، بیماری را معلوم می‌کند ولی باید کلیه اطلاعات محیطی و بهداشتی به دست آمده یک جا جمع شود تا تصویر کامل‌تری از بیماری ارائه شود. هر چند از تکنیک‌های تشخیصی سریع شبیه روش مولکولی PCR که بسیار حساس و اختصاصی است برای تشخیص یک عامل بیماریزا استفاده می‌گردد، ولی معمولا در این روش با استفاده از یک بافت مشخص می‌توان سایر عوامل بیماریزا را شناسایی نمود. لیکن بدون آماده سازی مناسب اولیه و تهیه مقاطع آسیب شناسی بررسی ضایعات ناشی از عوامل بیماریزا بر روی اندامک‌های داخل سلول، تشخیص قطعا با مشکل روبرو خواهد بود. تکنیک بکار رفته در این روش بر اساس مطالعه و شناسایی اختلالات عملکردی و تغییرات ساختاری بافت ها می‌باشد که بر اساس عوامل ظاهری و آرایش سلول ها در ساختار طبیعی یک بافت نوع بیماری تشخیص داده می‌شود. بنابراین بهترین روش برای تأئید تشخیص عوامل بیماریزای باکتریایی و ویروسی تکنیک تشخیصی آسیب شناسی است که امروزه از آن به عنوان یک روش تائیده‌ی طلائی (Golden test) نام برده می‌شود.

واژگان کلیدی: میگو، آسیب شناسی، عوامل بیماریزا، تشخیص

مقدمه

پیشرفت های شگرف و عظیم در حیطه علم آسیب شناسی، اطلاعات جدید و دستاوردهای بسیار ارزشمندی را در علوم تشخیصی آزمایشگاهی ایجاد نموده است، بطوریکه در اکثر آزمایشگاه های تشخیصی و تحقیقاتی دنیا با روش های پیشرفته آسیب شناسی این مهم حاصل شده است (حقیقی خیابانیان اصل، ۱۳۸۶). ساختار و عملکرد بنیانی سلول در اجزای درونی آن نهفته است و بیماری را می‌توان بر اساس تغییراتی که در سلول رخ می دهد تشخیص داد. این نظریه در خصوص آسیب شناسی سلولی نیز از اهمیت ویژه‌ای برخوردار است و زمینه ساز پیشرفت علم آسیب شناسی بافتی می‌باشد. برای تشخیص و کنترل بیماری های میگو در مزرعه ضروری است که در کنار سایر تکنیک های تشخیصی از جمله روش های نوین مولکولی، از بافت شناسی نیز به عنوان یک ابزار تشخیصی تکمیلی استفاده گردد ولی تشخیص نهایی عامل بیماری باید با در نظر گرفتن سایر عوامل ایجاد کننده بیماری انجام گیرد تا شناسایی بیماری با دقت بیشتری صورت پذیرد. لیکن یکی از معایب روش تشخیصی آسیب شناسی طولانی بودن روند تهیه مقاطع بافتی است. با این وجود در این مقاله سعی شده با اصلاح فرآیند تهیه مقاطع بافتی، این فرآیند در کوتاه‌ترین زمان ممکن انجام گیرد.

روش کار

انتخاب، جمع آوری و فیکس کردن (ثابت کردن) نمونه ها

اولین مرحله برای انجام عملیات آسیب

ساختار و عملکرد بنیانی سلول در اجزای درونی آن نهفته است و بیماری را می‌توان بر اساس تغییراتی که در سلول رخ می دهد تشخیص داد.

شناسی در میگو، جمع آوری نمونه است. مناسب‌ترین نمونه، میگوهایی هستند که دارای علائم بیماری بوده و رفتارهای غیر طبیعی از خود نشان می‌دهند. از این رو توصیه شده که بیشتر از میگوهای بی‌حال، در حال مرگ و جمع شده در کناره‌های استخر نمونه‌گیری به عمل آید (شکل ۱).

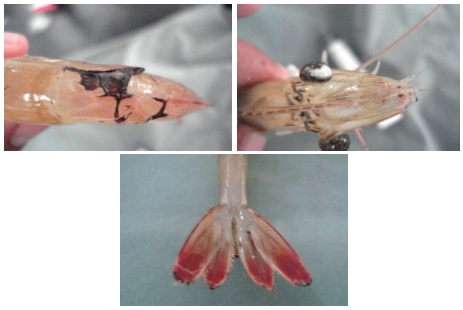

شکل ۱. انتخاب نمونه و نمونه برداری از میگو

نمونه‌های تلف شده به علت اتولیز و تغییرات ایجاد شده در ساختار بافتی‌شان غیر قابل استفاده می‌باشند. لذا به منظور جلوگیری از خود هضمی (اتولیز)، پیشگیری از فعالیت آنزیم های ترشح شده توسط باکتری ها، حفظ ساختار مرفولوژی و شیمیایی بافت لازم است که بلافاصله پس از نمونه‌گیری از میگوهای زنده، روند تثبیت (فیکس کردن) بافت‌های زنده با استفاده از مواد تثبیت کننده بافت در کوتاه‌ترین زمان ممکن انجام گیرد (دکتر بهروزی، ۱۳۸۴). با توجه به تجارب بدست آمده در این خصوص مناسبترین محلول تثبیت کننده بافت میگو آ اف آ داویسون می باشد. این محلول دارای اسید استیک بوده و می تواند کلسیم را از پوسته خارجی میگو جدا نموده و به عمل برش دادن بافت‌ها کمک نماید (Davidsons AFA, 1972; Humason,1972). میگوها را بایستی با توجه به اندازه آن (کوچک وبزرگ بودن) به مدت ۱۲ تا ۷۲ ساعت در محلول داویدسون با نسب ۱ به ۱۰ نگهداری کرد. گفتنی است که به دلیل کوچک بودن اندازه لاروها و پست لاروها می‌توان آنها را بطور کامل در محلول فیکس کننده به مدت ۱۲تا۲۴ ساعت غوطه‌ور نمود و سپس به الکل ۷۰-۵۰ درصد منتقل و در محیط آزمایشگاه نگهداری گردد، ولی در میگوهای بزرگتر بعد از تزریق محلول تثبیت کننده در اندام‌های هدف، بمنظور غوطه وری مناسب، میگو را به قطعات کوچکتر تقسیم نموده و به مدت ۲۴ تا ۷۲ ساعت در محلول تثبیت کننده قرار داده خواهند شد (افشار نسب، ۱۳۸۶) (شکل ۲).



شکل ۲. محل های تزریق محلول فیکس کننده در میگو بزرگتر از دو سانتی متر

آماده سازی، برش و عملیات رنگ آمیزی بافت ها

بعد از فیکس شدن و قبل از قالب گیری بافت‌ها، نمونه‌ها به اندازه استاندارد برش داده می‌شوند. در میگوهای بزرگتر از سه سانتی متر نمونه‌ها به قطعات سرسینه، بند اول، سوم و ششم برش داده می‌شوند (شکل ۳)، در حالی که در میگوهای کوچک تر این برش به صورت طولی می‌باشد. جهت تهیه مقاطع بافتی، پس از آبگیری بافت‌ها توسط درصدهای مختلف الکل و قالب گیری آنها در پارافین مذاب، برش‌های بافتی با استفاده از دستگاه میکروتوم به ضخامت ۶ تا ۳ میکرون تهیه می‌گردد (افشار نسب، ۱۳۸۶). شایان ذکر است که برای مطالعه بافت‌های میگو در آسیب شناسی، از رنگ هماتوکسلین وائوزین/ فلوکسین استفاده می‌شود. لیکن برای افزایش ماندگاری مقاطع بافتی تهیه شده، اسلایدها

در میگوهای بزرگتر از سه سانتی متر نمونه‌ها به قطعات سرسینه، بند اول، سوم و ششم برش داده می‌شوند، در حالی که در میگوهای کوچک تر این برش به صورت طولی می‌باشد.

توسط لامل پوشانده می‌شوند.

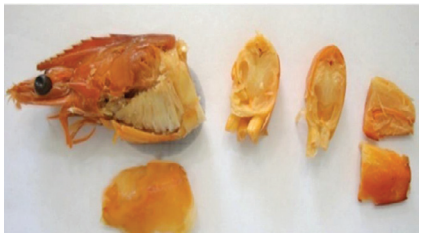

شکل ۳. برش دادن نمونه‌های بافتی قبل از قالب گیری

نتایج آسیب شناسی درتشخیص بیماریها

معمولا هر بافت از تعدادی سلول و هر سلول از یک سری اندامک‌هایی تشکیل شده است. از مهمترین علائم آسیب شناسی که می توان با استفاده از مقاطع بافتی بدان دست یافت شامل بزرگ شدن سلول، بزرگ شدن و متلاشی شدن هسته، بزرگ شدن اندامک های داخلی سلول، افزایش حجم سیتوپلاسم سلول و از بین رفتن سلول (نکروز) می باشد (حقیقی خیابانیان اصل، ۱۳۸۶).

با توجه به نوع عامل بیماریزا، بافت و ارگان هدف نیز متفاوت است. از مهمترین ارگان‌های هدف در میگو می‌توان از هپاتوپانکراس، آبشش، بافت های خونساز، اندام لنفاوی، کوتیکول معده و روده نام برد. شایان ذکر است که برخی از عوامل بیماریزا به دنبال نامساعد بودن شرایط محیطی همانند افزایش آمونیاک و کاهش کیفیت آب می‌توانند فعال شده و در هریک از بافت‌های هدف ضایعات آسیب شناسی خاصی ایجاد نمایند که بسته به نوع عوامل بیماریزا این علائم می‌تواند متفاوت باشد. در این بین تغییرات ایجاد شده در ظاهر میگو مانند تغییر رنگ میگو، نرمی پوسته، وجود زخم سیاه رنگ بر روی پوسته خارجی، شکسته شدن شاخک‌ها و روستروم می‌تواند در بسیاری از بیماری‌ها مشترک باشد. در این گونه موارد می‌توان با تهیه مقاطع بافت شناسی از میگوهای آلوده علاوه بر مشاهده ضایعات آسیب شناسی، عامل ایجاد کننده بیماری را مشخص نمود. تفسیر نتایج رنگ آمیزی به مهارت و تجربه نیاز داشته و شخص باید به آسیب‌های بافتی ایجاد شده آگاهی داشته باشد. اشتباه در تفسیر، ناشی از اشکالات تکنیکی و یا اشکال در نحوه خواندن نتایج است (سقاء و همکاران، ۱۳۸۲). با مطالعه تخصصی‌تر می‌توان با توجه به روشها و تکنیکهایی که هدف آن ها بررسی ساختمان اجزاء سلول و بافت ها هستند به شناسایی بهتر عوامل بیماریزا پی برد با این روش تشخیص بیماریهای ویروسی، باکتریایی، قارچی، انگلی و سایر بیماریها (عوامل گوناگون) را می‌توان تفسیر کرد (پوستی و همکاران، ۱۳۸۵) (شکل ۴ و ۵).

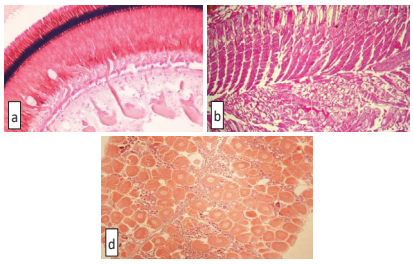

شکل ۴: برش چشم میگو با بزرگنمایی ۴۰ برابر (a)، برش آبشش میگو با بزرگنمایی ۴۰ برابر (b)، برش عرضی (توپول) هپاتو پانکراس با بزرگنمایی ۴۰ برابر (c) و برش گناد جنسی میگو با بزرگنمایی ۴۰ برابر (d)

فهرست منابع

۱. افشارنسب، م. ۱۳۸۶. روش های تشخیص بیماری های میگو. موسسه تحقیقات شیلات ایران- مدیریت اطلاعات علمی. چاپ اول.

۲. بهروزی، ش. ۱۳۸۴. روش های آزمایشگاهی بیماری آبزیان- هیستوپاتولوژی. وزارت جهاد کشاورزی- موسسه تحقیقات شیلات ایران. پژوهشکده اکولوژی دریای خزر. جلداول.

۳. پوستی، ا. ادیب مرادی، م. ۱۳۸۵. روش های آزمایشگاهی بافت شناسی. انتشارات دانشگاه تهران. چاپ اول.

۴. حقیقی خیابانیان اصل، عادل. زمستان ۱۳۸۶. کتاب آسیب شناسی ماهی و میگو. انتشارات دانشگاه آزاد اسلامی واحد علوم و تحقیقات تهران. دانشکده علوم تخصصی دامپزشکی. چاپ اول.

۵. سقاء، ح، ر. سروش نیا، م وهمکاران.۱۳۸۲. کتاب جامع تجهیزات وفرآوردهای آزمایشگاهی.شرکت توسعه خدمات آزمایشگاهی ایران بهیما طب (سهامی خاص). جلد دوم. ویرایش دوم. ص ۲۶۸۶.

6. Lightner D. 1996. Handbook of Shrimp Pathology and Diagnostic Procedures for Diseases of Cultured Penaeid Shrimp.section 2.

7. Humason, G. L (ed.) 1972. Animal Tissue Technique. 3th. W. H. Freeman and Co, San Francisco, C A.